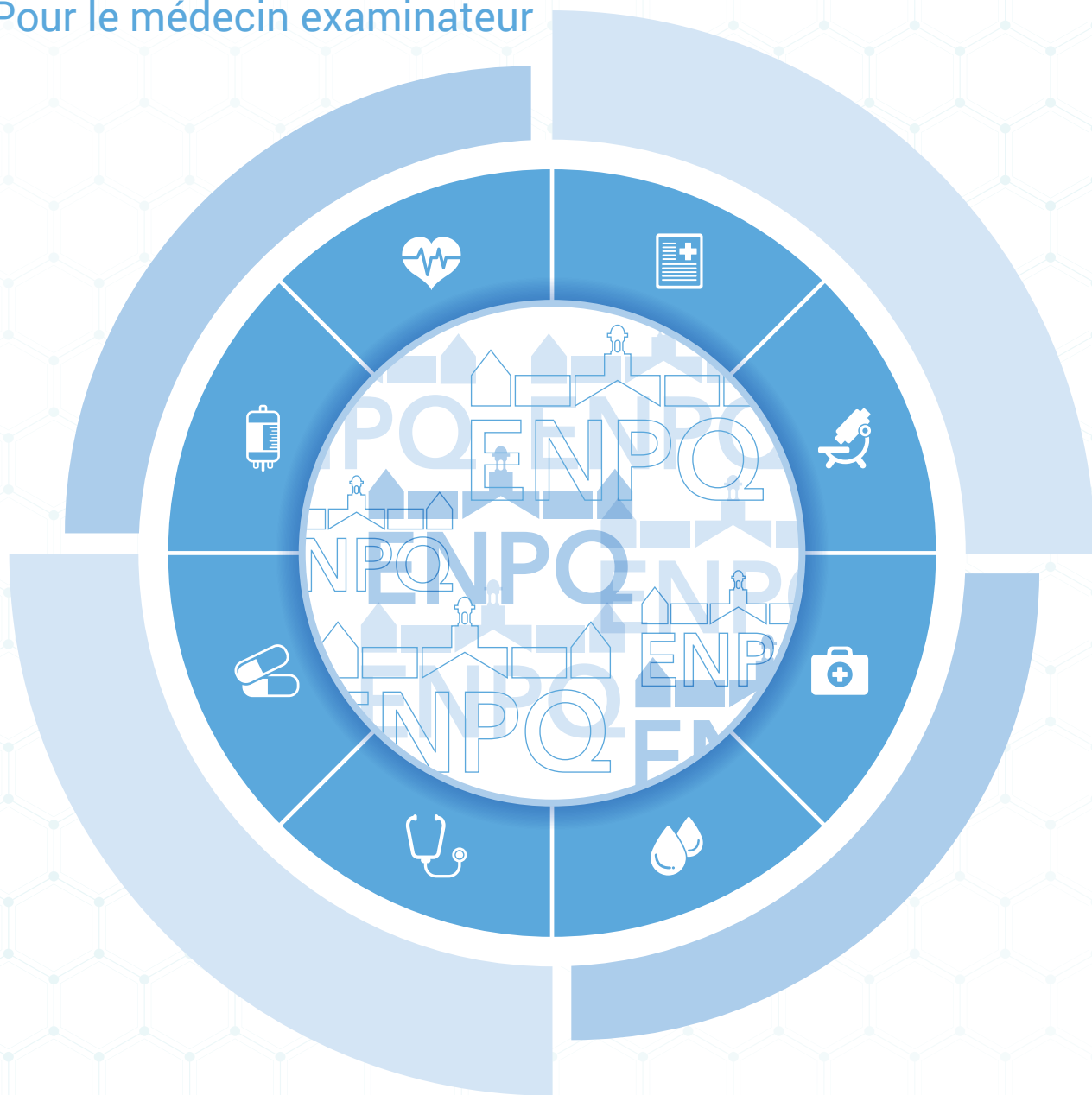


Guide des normes médicales

Module - Normes visuelles
Pour le médecin examinateur



Bureau du développement institutionnel

Les normes médicales sont révisées et élaborées par Médisys

École nationale
de police

Québec 

NORMES ACUITÉ VISUELLE – ENPQ

Révisées le 1^{er} janvier, le 2 mai 2012 par Groupe Santé Physimed et à partir de la page 10 révisées le 30 juin 2020 par Médisys

LES YEUX ET LA VISION

1. PRINCIPES GÉNÉRAUX

Le système visuel fournit une gamme importante d'information sensorielle sur l'environnement externe et la plupart des métiers exigent une vision relativement bonne, qui permet à l'individu d'accomplir sa tâche d'une manière sûre et efficace. Par conséquent, plusieurs professions nécessitent des tâches visuelles spécifiques déterminées par des exigences minimales.

2. PROFIL DES PRINCIPALES PATHOLOGIES

- Déficit de l'acuité visuelle de loin et de près
- Déficit de la vision des couleurs
- Déficit de la vision périphérique
- Déficit de la vision binoculaire
- Déficit de l'acuité visuelle après chirurgie réfractive

3. IMPACT SUR LA PERFORMANCE

L'analyse des tâches est essentielle dans l'élaboration des normes médicales et permet de déterminer la capacité et le niveau d'habileté visuelle nécessaires pour accomplir l'essentiel des tâches visuelles de la fonction policière.

3.1 TÂCHES IMPORTANTES NÉCESSITANT UNE VISION DE LOIN

Conduite automobile

- Voir des personnes, des enfants ou des animaux tout en conduisant sur une grande artère.
- Percevoir une voiture entrer dans une intersection à 4 voies tout en conduisant avec les feux de détresse allumés.
- Lire le nom de la rue ou de l'artère en indiquant sa position lors d'une poursuite en voiture à une vitesse élevée (de 100 à 150 km/h).
- Indiquer sa position à d'autres policiers par rapport à des points de repères familiers, tout en exécutant une poursuite en voiture.

Arme

- Identifier si un malfaiteur tient une arme dans sa main à une distance de 25 mètres.
- Identifier si un malfaiteur tient un couteau dans sa main à une distance de 15 mètres.

Observation et recherche

- Surveiller un malfaiteur qui essaie de fuir.
- Repérer un tireur isolé sur un des quatre bâtiments à surveiller.
- Observer, à travers l'entrée de la chambre à coucher d'un appartement, des objets sur la table de nuit ou la coiffeuse (pistolet, couteaux, drogues, médicaments).

Reconnaissance de visage et d'expression

- Identifier un malfaiteur recherché qui marche dans sa direction dans une rue, à une distance de 50 mètres.
- Observer l'expression du visage d'une victime, d'un témoin ou d'un malfaiteur pour se rendre compte de son état mental (ex. : maniaque, suicidaire, agressif, effrayé, hostile, etc.)

Circulation et transport

- Observer et porter attention aux voitures, aux bicyclettes et aux piétons, tout en dirigeant la circulation routière.
- Observer les mouvements peu communs ou suspects à l'intérieur d'un véhicule pendant l'arrêt de la circulation.

3.2 TÂCHES IMPORTANTES NÉCESSITANT UNE VISION PÉRIPHÉRIQUE

Circulation et transport

- Voir les voitures qui roulent du côté latéral, tout en dirigeant la circulation dans une intersection.
- Observer du coin de l'oeil les mouvements soudains des malfaiteurs tout en recherchant leur véhicule.
- Percevoir une voiture entrer dans une intersection à 4 voies juste après le panneau d'arrêt tout en conduisant un véhicule avec les feux de détresse allumés.

- Accomplir une poursuite en voiture, tout en surveillant les véhicules à droite et à gauche, en avant et en arrière.

Observation et recherche

- Effectuer des recherches sur le toit d'un bâtiment tout en regardant latéralement à droite et à gauche.
- Détecter les mouvements de plusieurs individus à l'aide de la vision périphérique tout en focalisant la vision centrale sur le contrevenant principal. Par exemple : menotter un délinquant suspect tout en ayant un oeil sur son collègue qui est potentiellement dangereux.
- Balayer du regard une partie du parc pour localiser une personne suspecte qui se cache en notant le mouvement des feuilles ou de tout autre feuillage.

3.3 TÂCHES IMPORTANTES NÉCESSITANT UNE VISION DES COULEURS

Conduite automobile

- Percevoir les voyants rouges, verts et jaunes des feux de signalisation.

Observation et recherche

- Identifier et reconnaître un bagage suspect d'une couleur bien déterminée.
- Décrire la couleur des vêtements et de la voiture d'un suspect par radio.

4. ÉVALUATION MÉDICALE

4.1 ANAMNÈSE

À l'interrogatoire, on doit rechercher une histoire chirurgicale oculaire, un glaucome, une perte temporaire ou permanente de la vision, l'utilisation de lentilles correctrices de contact, une histoire ou la présence de vision double ainsi que les antécédents de blessures aux yeux et à la tête.

4.2 EXAMEN PHYSIQUE

Un examen médical détaillé de l'oeil externe, de la rétine, des pupilles, des conjonctives et de la cornée doit être bien conduit. Il doit rechercher toute cicatrice d'intervention chirurgicale visant à corriger la réfraction et toute anomalie incompatible ou susceptible de s'aggraver par l'exercice de la fonction policière. Un examen visuel sera ensuite complété à l'aide d'un test de type Titmus, suivi d'un test d'Ishihara, voire même d'un

Farnsworth D-15 (saturé).

Particularités pour les candidats porteurs de lentilles de contact

Les porteurs de lentilles de contact doivent fournir des renseignements concernant :

- le type de lentilles de contact utilisées ;
- la durée du port des lentilles de contact ;
- la date de la dernière prescription de lentilles ;
- les problèmes rencontrés avec le port des lentilles de contact ;
- le déficit de l'acuité visuelle de loin non corrigée ;
- l'acuité visuelle de loin corrigée avec le port des lentilles de contact ;
- les pathologies suivantes, si présente :
 - Syndrome oculaire sec
 - Sclérodermie
 - Épilepsie
 - Diabète
 - Conjonctivite allergique
 - Rosacée
 - Lupus
 - Arthrite rhumatoïde
 - Syndrome de Sjogren's

Il y a plusieurs contre-indications absolues et relatives à l'utilisation des lentilles de contact. Le diabète peut occasionner une perte de la sensibilité cornéenne. Par conséquent, le diabétique ne se rend pas compte des lésions de l'épithélium cornéen provoquées par le port des lentilles de contact. De plus, l'augmentation de la concentration du glucose dans les sécrétions lacrymales favorise également les infections.

D'autres contre-indications absolues incluent les désordres auto-immunitaires qui sont généralement compliqués par le syndrome de Sicca (sécheresse des yeux et de la bouche). Parmi ces désordres, on peut citer la sclérodermie, le syndrome de Sjogren's, la rosacée, l'arthrite rhumatoïde et le lupus.

5. ÉVALUATION CLINIQUE DES PRINCIPALES PATHOLOGIES ET RECOMMANDATIONS

L'acuité visuelle de loin corrigée doit être de 20/20, les deux yeux ouverts pour répondre aux critères d'admission de l'ENPQ.

5.1 ACUITÉ VISUELLE NON CORRIGÉE

5.1.1 Acuité visuelle de loin non corrigée

L'acuité visuelle de loin non corrigée ne doit pas être moindre que 6/12 (20/40) pour un œil et 6/30 (20/100) pour l'autre œil ou 6/18 (20/60) dans chacun des yeux (c'est-à-dire mesurée de façon monoculaire).

5.1.2 Acuité visuelle de près non corrigée

Aucune exigence n'est recommandée concernant l'acuité visuelle de près non corrigée.

5.2 ACUITÉ VISUELLE CORRIGÉE

5.2.1 Acuité visuelle de loin corrigée

L'acuité visuelle ne doit pas être moindre que 6/6 (20/20), les deux yeux ouverts, avec correction (le candidat portant des lunettes ou des lentilles de contact rigides perméables aux gaz ou lentilles de contact souples).

5.2.2 Acuité visuelle de près corrigée

L'acuité visuelle ne doit pas être moindre que 6/6 (20/20), les deux yeux ouverts, avec correction (le candidat portant des lunettes ou des lentilles de contact rigides perméables aux gaz ou lentilles de contact souples).

Les mêmes critères d'acuité visuelle s'appliquent pour toutes les formes de correction : lunettes, verres de contact (rigides, semi-rigides ou souples).

5.3 DÉFICIT DE LA VISION DES COULEURS

Une vision adéquate des couleurs est nécessaire pour exécuter les fonctions essentielles de policier.

5.3.1 Antécédents médicaux

L'interrogatoire doit porter sur les antécédents médicaux et doit rechercher un déficit de la vision de couleur.

On doit aussi demander au candidat s'il porte des verres correcteurs ou des lentilles cornéennes X- Chrom ou ChromaGen qui améliorent la distinction des couleurs.

5.3.2 Exigences minimales - vision de couleur

Le candidat qui échoue le test de Farnsworth D-15 (saturé), ne peut être accepté à l'ENPQ, car cela représente une perte significative de la vision de couleur.

Le candidat doit passer le Farnsworth D-15 (saturé) sans verres correcteurs X-Chrom ou ChromaGen.

5.3.3 Tests recommandés pour la vision de couleur

Deux tests spécifiques sont recommandés :

- Le test d'Ishihara pseudo-isochromatique
- Le Farnsworth D-15 (saturé)

Les tests Dvorine et HRR sont aussi acceptés. Par contre, le HRR n'est plus disponible.

5.3.3.1 Le test avec planches pseudo-isochromatique

Ce test permet de dépister un déficit congénital affectant la couleur rouge/vert d'une manière efficace (dans 90 à 95 % des cas).

Fondamentalement, ce test se compose d'une série de planches sur lesquelles des figures de couleur sont dessinées, en forme de points ou de disques de tailles diverses, qui sont imprimés sur un fond multicolore. La figure peut être une lettre facilement identifiable, un chiffre ou une configuration géométrique (ex. : un triangle, une croix ou un cercle).

Les sujets avec une vision de couleur normale peuvent détecter la différence de nuance ou de contraste entre la figure et le fond. Par conséquent, ils peuvent facilement identifier les figures. Mais ceux dont la vision de couleur est défectueuse ne peuvent différencier la figure de la couleur de fond et ne peuvent donc pas identifier les figures.

Le test d'Ishihara est conçu pour dépister un déficit affectant la couleur rouge/vert.

Administration du test avec planches

L'examen doit se faire dans une salle bien éclairée avec une source lumineuse équilibrée.

Le candidat ne doit pas être autorisé à porter des lentilles teintées (X-Chrom) ou des lunettes de soleil.

Chaque planche doit être tenue devant le candidat perpendiculairement au champ de vision, à une distance d'environ 50-75 cm.

Le résultat du test

Selon le protocole d'administration du nombre de planches et d'erreurs acceptées, faire au besoin le Farnsworth D-15 (saturé).

5.3.3.2 Farnsworth D-15 (saturé)

La vision de couleur adéquate doit être évaluée par la prescription du test dichotomique de Farnsworth D-15 (saturé). Ce test est conçu pour dépister les candidats qui présentent une perte très sévère de la discrimination des couleurs. On demande aux candidats de distinguer le contraste ou la nuance des différentes couleurs (ex. : vert et violet). Les personnes qui échouent au test de Farnsworth D-15 (saturé) sont considérées comme ayant un déficit assez grave qui interfère avec la distinction de couleurs dans la vie quotidienne. En plus de déterminer si un individu présente un déficit affectant la couleur rouge (protane) et verte (deutane), ce test permet d'indiquer si le candidat est tritanope (déficit bleu-jaune) ou monochromate.

Le test est constitué de 15 pastilles colorées placées dans une boîte avec une pastille de référence fixe à partir duquel on classe les autres pastilles.

Administration du test

L'examineur arrange les pastilles dans un ordre aléatoire sur le couvercle supérieur de la boîte. Le sujet est chargé d'arranger les pastilles selon la couleur, dans le plateau inférieur, commençant par les pastilles dont la couleur est la plus proche de la pastille fixe de référence. La majorité des sujets avec la vision de couleur normale terminent le test dans un délai de deux minutes. Cependant, on permet au candidat de prendre le temps qu'il faut pour terminer le test.

Le résultat du test

L'ordre des pastilles est tracé directement sur la feuille reliant des points et formant un diagramme qui montre les positions correctes des pastilles.

Dans l'ordre correct, les points reliés entre eux tracent un cercle. Les erreurs se produisent quand l'ordre des pastilles est incorrect. Une erreur mineure peut renverser l'ordre des pastilles entre 5 et 6 par exemple. Des erreurs graves représentent une connexion de deux pastilles qui diffèrent par au moins quatre places (15 & 1), la ligne reliant ces pastilles croise le cercle.

Les sujets avec une vision de couleur normale feront une ou seulement deux erreurs minimales. Le candidat échoue au test quand il fait deux ou plusieurs croisements de lignes.

5.3.4 Évaluation médicale et recommandations

Les tests avec planches isochromatiques ont été recommandés en tant qu'examen de dépistage utiles parce qu'ils peuvent être effectués scrupuleusement et rapidement.

Cependant, de tels tests ne sont pas sensibles à un déficit au bleu-jaune (tritanope), mais cette situation est très rare chez les jeunes adultes.

Trois groupes de candidats se distinguent au terme de l'évaluation comme suit :

Groupe I : Le candidat qui a passé le test d'Ishihara, Dvorine ou HRR

Ce candidat a passé le test de dépistage. Il a donc une vision des couleurs normale.

Groupe II : Le candidat qui a échoué le test d'Ishihara, Dvorine ou HRR et a réussi le test de Farnsworth D-15 (saturé)

Ce candidat possède une vision des couleurs adéquate qui lui permet d'accomplir le travail de policier.

Groupe III : Le candidat qui a échoué les deux tests d'Ishihara, Dvorine ou HRR et de Farnsworth D-15 (saturé)

Ce candidat possède un déficit sévère de la perception des couleurs qui ne lui permet pas de reconnaître ou de nommer les différentes couleurs d'une manière fiable. La candidature de ce candidat devrait être rejetée.

5.4 DÉFICIT DE LA VISION PÉRIPHÉRIQUE

5.4.1 Antécédents médicaux

L'interrogatoire doit rechercher une histoire chirurgicale, un glaucome, une notion de port de lentilles correctrices, des maux de tête chroniques inexpliqués, une perte de la vision et de blessures aux yeux.

5.4.2 Exigences minimales de la vision périphérique

Une vision monoculaire ou un déficit significatif bilatéral de la vision périphérique représente un risque pour le policier car il ne peut accomplir sa tâche d'une manière sûre et efficace.

L'évaluation du champ visuel doit être effectuée les deux yeux séparés.

Le champ visuel est supérieur à 140 degrés continus le long du méridien horizontal pour chaque œil.

Le champ visuel est de 90 degrés continus selon le méridien vertical pour chaque œil.

5.5 DÉFICIT DE LA VISION BINOCULAIRE

Une vision binoculaire normale est nécessaire pour la perception de la profondeur et elle exige que les deux yeux se focalisent sur un même point dans l'espace.

Un strabisme existe quand les deux yeux n'ont pas leurs axes alignés sur le même objet, ayant comme résultat une confusion visuelle voire même une vision double (diplopie). L'œil qui dévie de l'axe central peut être, par intermittence ou en permanence, tourné vers l'intérieur (ésotropie ou strabisme convergent), l'extérieur (exotropie ou strabisme divergent) ou en haut (hypertropie ou strabisme vertical). Le strabisme est donc une condition qui n'est pas acceptable pour la fonction de policier.

Évaluation médicale et recommandations

On évalue l'alignement des axes visuels à l'aide d'un appareil de vision approuvé de type Titmus qui teste la phorie verticale et latérale, et la vision stéréoscopique avec un test approuvé de type Stereo Fly.

Tous les résultats hors normes pour la phorie verticale et latérale ainsi que pour la vision stéréoscopique devraient engendrer une évaluation en optométrie pour statuer si le candidat possède une bonne vision binoculaire avec une bonne stéréopsie.

Une phorie latérale de « loin » de plus de 5 eso ou 5 exo est hors norme et doit être commentée par un ophtalmologiste ou un optométriste.

Toutefois, le critère recommandé pour être admis est de 80 secondes d'arc ou mieux, soit 6/9 au test de stéréopsie Stereo Fly.

5.6 DÉFICIT DE L'ACUITÉ VISUELLE APRÈS CHIRURGIE RÉFRACTIVE

Chirurgie réfractive par laser Excimer ou laser Femtoseconde

Trois principales techniques chirurgicales de correction des défauts réfractifs utilisant un laser existent actuellement pour modifier le pouvoir réfractif de la cornée.

- L'ablation de surface ou photokératectomie réfractive (PKR ou PRK) et ses variantes (LASEK, épi-LASIK et Trans-PRK) ;
- *Laser in situ keratomileusis (LASIK)* effectué à l'aide d'une lame ou d'un laser Femtoseconde (FS-LASIK) pour la découpe du volet cornéen (*flap*);
- La technique SMILE (*Small Incision Lenticule Extraction*) ou le ReLEx (*Refractive Lenticule Extraction*) utilisant seulement un laser femtoseconde.

Ces trois techniques sont effectuées en ambulatoire, à l'aide de gouttes anesthésiques.

La PRK est une technique développée antérieurement (1983) à celle du LASIK (1990). Le SMILE et le ReLEx sont approuvés au Canada depuis 2015. Néanmoins, le LASIK ou le FS-LASIK représente encore la technique la plus utilisée dans la plupart des pays.

L'analyse de la littérature sur l'efficacité de ces techniques repose essentiellement sur des études cliniques comparant la réfraction et la fonction visuelle préopératoire et postopératoire de l'oeil traité et dans lesquelles la stabilité de la réfraction en absence d'autres pathologies oculaires était considérée comme critère important d'inclusion.

5.6.1 Techniques d'ablation de surface : le PRK et ses variantes

Dans les techniques d'ablation de surface, un faisceau laser Excimer est appliqué sur la cornée après retrait de l'épithélium cornéen. L'épithélium peut être ôté à l'aide d'alcool ou d'une brosse.

Le LASEK est une variante du PRK durant laquelle la couche superficielle de la cornée (l'épithélium) est détachée à l'aide d'une solution d'alcool. Par la suite, la cornée est remodelée à l'aide du laser Excimer, comme dans le cas du PRK. À la fin de l'intervention, la couche épithéliale est remise en place et une lentille de contact souple est posée à la surface de la cornée pour faciliter la guérison.

Les complications du LASEK sont similaires à celles du PRK : sécheresse oculaire, troubles de vision (vision nocturne, éblouissement, halos), correction incomplète de la vue, infection après l'intervention chirurgicale, etc. ((1) Yuksel et al 2013, (2) Taneri et al 2004)

Dans l'Épi-LASIK, l'épithélium est soulevé à l'aide d'une lame émoussée, conservé puis remis en place après l'ablation. À la fin de l'intervention, la couche épithéliale est remise en place et une lentille de contact souple est posée à la surface de la cornée pour faciliter la guérison. ((1) Yuksel et al 2013)

Le Lasek et l'Épi-LASIK sont maintenant rarement pratiqués au Canada puisque le principal avantage qui était anticipé par rapport au PRK (moins de douleur post-opératoire) ne s'est pas manifesté en clinique. ((3) Lee et al AM J Ophthalmol 2005 et (8) Management of Complications 2018)

Une nouvelle technique appelé Trans-PRK utilisant la technologie « *Smart Pulse* » (2017) est maintenant disponible avec le Laser Amaris de la compagnie Schwind. Actuellement, c'est le seul appareil Laser qui permet de pulvériser l'épithélium avant d'appliquer le Laser sur le stroma cornéen. ((4) Adid-Moghaddam et al 2018, (5) Zarei-Ghanavati 2019)

5.6.1.1 Efficacité des techniques d'ablation de surface

Pour correction de la myopie :

La stabilité de la réfraction est obtenue dans la majorité des cas entre le 1^{ier} et le 6e mois postopératoire pour les myopies faibles à modérées. Néanmoins, une variabilité cliniquement significative persiste pour une faible proportion des yeux au-delà du 12e mois postopératoire, dépendant du degré de sécheresse oculaire post-opératoire et du degré de myopie traité. ((7) Azar 2007)

Les résultats des études pour les très fortes myopies sont moins satisfaisants que pour les myopies faibles ou modérées.

La PRK n'est pas considérée comme la technique de correction la plus recommandée pour une myopie de plus de -6,00 dioptries et est peu pratiquée actuellement, notamment à cause du risque de « *haze* ». ((7) Azar 2007)

Pour la correction de l'astigmatisme associé à une myopie :

Les résultats fonctionnels de la PRK pour les astigmatismes associés à une myopie de -6 dioptries et moins sont similaires à ceux obtenus avec le LASIK dans la correction des myopies de même degré. Néanmoins, un certain degré d'imprécision de la correction de la composante astigmatique est observé. Il est recommandé

de limiter la correction d'astigmatisme à 6 dioptries et moins, notamment à cause du risque de « haze ». ((7) Azar 2007 et (8) Alio & Azar 2018)

Pour la correction de l'hypermétropie (H-PRK) :

Les résultats des études de Jacson et de Dausch suggèrent que l'acuité visuelle de loin de l'hypermétrope est améliorée par la H-PRK. La stabilité de la réfraction semble être obtenue moins rapidement que dans le traitement des myopies. En général, cette technique n'est pas recommandée pour les hypermétropies de plus de 3 dioptries, notamment à cause du risque de « haze ». ((7) Azar 2007)

5.6.1.2 Complications de la PRK

La PKR par laser Excimer comporte un risque de complications de gravité variable. Certaines sont transitoires et liées au processus de cicatrisation de la cornée ou aux traitements oculaires postopératoires ; les complications persistantes au-delà d'un an sont plus rares.

► Complications postopératoires :

- Douleur dans les 48 heures suivant l'opération. ((7) Azar 2007)

- Réépithélialisation tardive de la cornée qui survient généralement dans les premiers jours suivant l'intervention.

- Kératites infectieuses, cas rapportés dans certaines études. (*American Academy of Ophthalmology*)

► Hausse au-delà de la normale de la PIO (pression intraoculaire) ou TIO (tension intraoculaire) :
Liée au traitement par corticoïde topique. Observée assez fréquemment après le premier mois postopératoire si le patient doit utiliser les gouttes de cortisone pendant plus de 1 mois.

► Régression de la correction :

Observée chez certains patients opérés, surtout en présence de « haze », entre les 1^{er} et 3^e mois postopératoires, puis la réfraction se stabilise entre les 6^e et 12^e mois, certains yeux évoluent vers la myopie. Au-delà de 12 mois, la régression est moins fréquente.

► Opacité cornéenne sous épithéliale « haze » ou grisaille :
Complication la plus importante et la plus fréquente. La sévérité et l'évolution du « haze » diffèrent selon l'importance de la myopie préopératoire et l'utilisation ou non de mitomycine C durant la procédure. Le risque

de la persistance significative du « haze » est plus élevé dans les fortes myopies.

En général, le « haze » apparaît à 1 mois post-op et le pic entre les 3^e et 6^e mois postopératoires. Puis le « haze » diminue graduellement et en général à 18 mois post-op, la majorité des cornées sont claires. La présence d'un « haze » significatif persistant au-delà de 12 mois est rare. ((7) Azar 2007)

Le « haze » est réduit de 1 par 100 cas à 1 par 1000 cas lorsque la mitomycine C est utilisée en per opératoire.

Il est connu que la lumière UV peut stimuler la réponse cicatricielle post PRK et ainsi favoriser la régression et la formation de « haze ». ((9) Nagy ZZ Surv Ophthalmo 42 supp 1 : S64-S76). C'est pourquoi il est souvent recommandé aux patients de porter des lunettes de soleil avec protection UV durant les premiers mois post PRK.

► Troubles subjectifs de la vision :

Une difficulté de vision liée à la perception d'éblouissement et de halos, en particulier en condition de faible éclairage, est parfois rapportée après une chirurgie réfractive cornéenne. Ces symptômes sont suffisamment importants et persistants pour gêner la conduite automobile nocturne pour les patients dont le diamètre pupillaire scotopique (à la noirceur) est plus grand que le diamètre de la zone traitée ou chez ceux ayant un « haze » significatif. L'incidence de halos nuisibles est d'environ 3 à 5% si les règles de choix des paramètres chirurgicaux sont respectées. ((7) Azar 2007)

► Suivi à long terme :

L'étude Stephenson 1998, portait sur un petit nombre de patients. La réfraction était stable après le 6^e et le 12^e mois, selon le degré de myopie préopératoire. L'évolution à très long terme des yeux opérés par PRK reste peu documentée.

5.6.2 Le LASIK

Dans le LASIK, un volet cornéen est découpé à l'aide d'une lame ou d'un laser femtoseconde puis soulevé, le laser Excimer est ensuite appliqué sur le stroma cornéen. Le volet est finalement remplacé sans point de suture.

5.6.2.1 Efficacité du LASIK

Pour la correction de la myopie et de l'astigmatisme myopique :

Technique plus récente que la PKR. Les études d'efficacité du LASIK sont maintenant assez nombreuses. La vision

fonctionnelle est rétablie pour la majorité des patients dès le lendemain de la chirurgie. ((7) Azar 2007)

La stabilité des résultats réfractifs après le LASIK est obtenue dans la plupart des cas entre la 6^e et la 12^e semaine postopératoire. Les suites opératoires sont moins douloureuses avec le LASIK qu'avec le PRK. ((7) Azar 2007)

La création du volet cornéen à l'aide du laser femtoseconde (FS-LASIK) au lieu d'une lame semble donner de meilleurs résultats réfractifs et une meilleure acuité visuelle non corrigée à 1 mois post-op. ((10) Hashmani 2017)

Pour la correction de l'hypermétropie :

L'efficacité du traitement de l'hypermétropie dépend du montant à corriger et de la cambrure finale de la cornée en postopératoire. Il est recommandé de ne pas dépasser 4 à 5 dioptries d'hypermétropie ou une kératométrie post-op de 48 dioptries.

En général, il y a plus de sécheresse oculaire post-op chez les patients hypermétropes que chez les myopes. ((7) Azar 2007)

5.6.2.2 Complication du LASIK

La correction des troubles réfractifs par LASIK comporte des risques spécifiques liés à la technique opératoire (coupe incomplète du volet cornéen, glissement du volet cornéen, adhérence incomplète du volet, invasion épithéliale à l'interface entre le volet et le lit stromal, etc.). L'incidence de complication peropératoire varie de 0,19 à 21%. ((8) Alio & Azar, Management complications, 2018)

- ▶ Complication liée à l'ablation par le laser :
La régression est moins fréquente après le LASIK qu'après la PRK.
- ▶ Effet du LASIK sur l'endothélium cornéen :
Plusieurs études ont montré que le Lasik n'entraîne pas de dommages importants de l'endothélium cornée à court ou à long terme. ((13) Klinger et al 2012)
- ▶ Opacité cornéenne (« haze » ou grisaille) :
Aucun « haze » important influençant l'acuité visuelle n'a été observé dans les études prospectives concernant cette complication.

5.6.3 Le SMILE ou le ReLEx

Dans le SMILE ou le ReLEx, 2 plans de clivage sont effectués dans le stroma cornéen à l'aide du laser femtoseconde.

Dans le SMILE, la lamelle de stroma ainsi créé est retirée par une petite ouverture d'environ 2 mm située au pourtour de la découpe. Dans le ReLEx, le cap au-dessus du plan de clivage le plus externe est soulevé et la lamelle de stroma est retirée puis le cap est remis en place.

Actuellement, au Canada, seul le laser femtoseconde Visumax de la compagnie Zeiss permet d'effectuer le SMILE ou le ReLEx. En 2020, environ 3 millions de procédures SMILE ont été effectuées dans le Monde. ((6) Kruger et al 2018)

5.6.3.1 Efficacité du SMILE ou du ReLEx

La revue de la littérature de Nagaraja (11) a montré que la stabilité du SMILE est meilleure pour les myopies de moins de -6.00 dioptries par rapport aux myopies plus élevées mais qu'il n'y a pas de différence significative entre le SMILE et le LASIK en termes de résultat réfractif final ou de perte de meilleure acuité visuelle pour les myopes.

5.6.3.2 Complication du SMILE ou du ReLEx

Puisqu'il n'y a pas de volet créé en SMILE, toutes les complications liées au volet sont inexistantes. Par contre, il peut être difficile de créer, de séparer puis d'extraire le lenticule dans le stroma cornéen. La majorité des complications peropératoires en SMILE ou en ReLEx sont liées à l'inexpérience du chirurgien.

Les complications postopératoires tel que la déformation cornéenne (ectasie) et la sécheresse oculaire semblent moins fréquentes qu'en LASIK mais plus qu'en PRK. ((6) Kruger et al 2018)

Comparaison LASIK / FS-LASIK vs PRK

Plusieurs études ont comparé les résultats du LASIK à ceux de la PRK dans la correction de la myopie. Le LASIK obtenait plus rapidement une amélioration de l'acuité visuelle que la PRK.

La vaste majorité des études ont démontré une satisfaction semblable entre les deux techniques (PRK et LASIK) à 1 an post intervention.

L'obtention des résultats et leur stabilité étaient plus rapides pour le LASIK que le PRK. Aucune différence significative n'était observée à 6 mois entre les techniques en termes d'acuité visuelle. Les résultats des études montrent que le LASIK permet d'obtenir une stabilité plus rapide des résultats que la PRK.

A 1 mois post-op, les patients traités en FS-LASIK sont plus satisfaits que ceux traités en LASIK avec lame. ((10) Hashmani 2017). Les volets créés en FS-LASIK seraient aussi plus difficile à déplacer lors d'un traumatisme que ceux créés avec une lame.

Les infections cornéennes post-op sont plus fréquentes en PRK (1/1000) qu'en LASIK (1/10 000) ou en SMILE.

L'incidence de l'ectasie (déformation cornéenne) postopératoire est d'environ 0,03% en PRK comparativement à une incidence variant de 0,02% à 0,6% en LASIK dépendant de la méthode de création du volet et de l'épaisseur stromale résiduelle. L'ectasie peut apparaître entre 1 mois et 5 ans postopératoire. Ce risque est présent chez tous les patients, peu importe l'amétropie traitée et la technique utilisée.

Pour toutes les techniques de chirurgie réfractive cornéenne, le résultat est meilleur lorsque le défaut réfractif initial est léger à modéré et lorsque la courbure cornéenne post-op reste dans les limites physiologiques (>37 D ou <48 D).

La supériorité de l'efficacité d'une technique sur l'autre, en terme de résultat final, n'a pas été démontrée. Néanmoins, le LASIK permet d'obtenir plus rapidement que la PRK une efficacité sur l'acuité visuelle et les suites opératoires sont plus simples et moins douloureuses qu'avec la PRK.

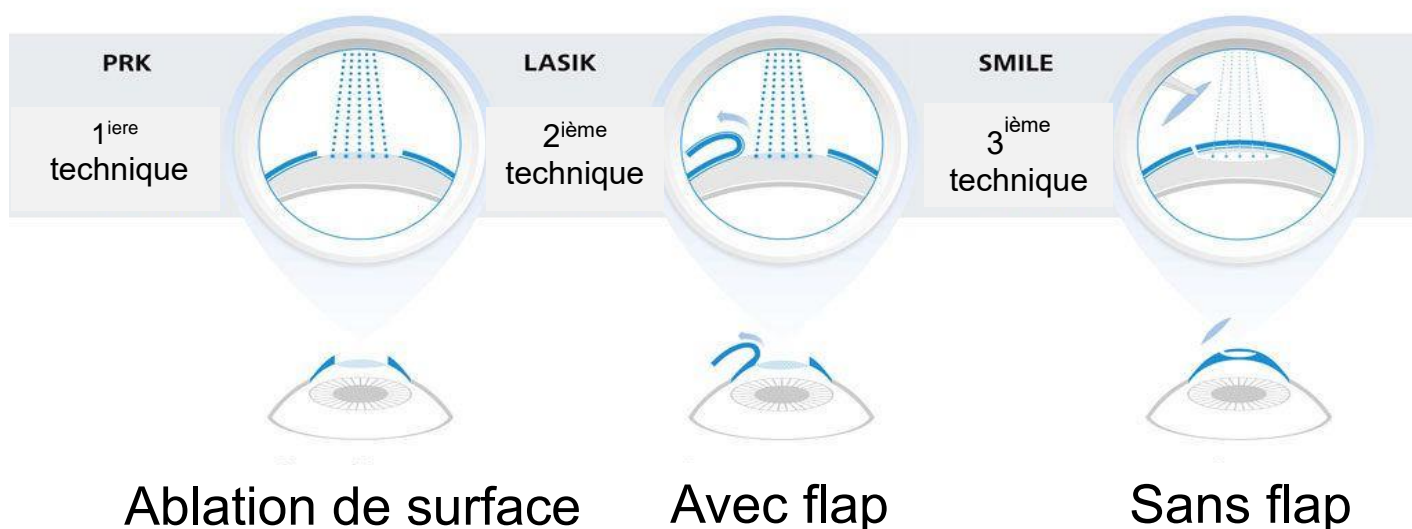
Les résultats des études prospectives semblent indiquer que la présence de « haze » est rarement observée dans le LASIK, quel que soit le degré de la myopie.

La supériorité de l'efficacité du LASIK sur la PRK pour les faibles myopies n'est pas prouvée.

Comme pour la PRK, la stabilité des résultats et la sécurité du LASIK à long terme sont maintenant mieux documentées.

La sécheresse oculaire présente chez presque 100% des patients la première semaine post-op est résorbée à 1 an post-op chez 99% des patients opérés en Laser (PRK ou LASIK).

Pour toutes les techniques de correction de la vision à l'aide du Laser, il est recommandé que la condition visuelle du patient soit stable avant la chirurgie. La majorité des cliniques recommande un changement maximal de 0,50 dioptries durant la dernière année ou les 2 années précédant la chirurgie.



5.6.4 Lentilles intraoculaires phaques LIOP

Les lentilles intraoculaires phaques sont des implants placés à l'intérieur de l'oeil pour corriger les erreurs de réfraction supérieures à -4 dioptries ainsi que dans les cas où la chirurgie réfractive au laser est contre-indiquée. Le cristallin naturel est intact et reste en place.

L'implant de LIOP est une intervention chirurgicale plus invasive que les chirurgies cornéennes au laser, similaire à la chirurgie de la cataracte, sauf que le cristallin reste en place. Les implants peuvent être placés dans la chambre antérieure (modèles *Artisan* ou *Artiflex de OPHTEC*) ou dans la chambre postérieure de l'oeil (modèle *Visian ICL de STAAR*).

La lentille Cachet (placée dans la chambre antérieure et ne nécessitant aucun point d'ancrage sur l'iris) a été retirée du marché en 2014 puisque certains patients ont eu une diminution anormale de la densité des cellules endothéliales de la cornée durant les années postopératoires. Les patients qui ont reçu cet implant doivent être suivis annuellement ou plus souvent selon la densité des cellules endothéliales mesurées lors du dernier examen oculaire.

Même si l'implantation de LIO phaques n'est pas la technique privilégiée pour corriger l'erreur de réfraction, ces LIOP peuvent être considérées à certaines conditions.

Premièrement, la technique opératoire ne doit pas nécessiter des points d'ancrages sur l'iris.

Deuxièmement, la tâche du policier doit être prise en compte et les autres normes visuelles doivent être respectées.

De plus, le candidat doit être avisé et conscient des risques de dislocation de la LIOP suite à un trauma. Des renseignements additionnels sont nécessaires, notamment la stabilité de l'acuité visuelle après la chirurgie, l'absence d'opacification du cristallin (cataracte) et l'absence de troubles de la vision nocturne.

Les LIOP *Artisan* ou *Artiflex de OPHTEC*, sont jugées non conformes aux normes visuelles puisqu'elles nécessitent des points d'ancrage sur l'iris.

5.6.4.1 Efficacité liée à l'implant de LIOP

Les candidats avec implants de chambre postérieure (*Visian ICL de Staar*) devront attendre un minimum de 12 mois après l'intervention avant que leur candidature soit considérée.

Les résultats de l'examen à 1 an post-op sont nécessaires, notamment la mesure de la « vault » centrale qui doit être dans les normes recommandées (250 à 750 microns) puisque la « vault » est un indice

important pour évaluer la sécurité post implantation des ICL. ((22) Zhang 2018)

5.6.4.2 Complications liées à l'implant de LIOP

Les complications liées à l'implant de LIOP incluent la cataracte, les troubles de vision nocturne, une baisse anormale de la densité des cellules endothéliales de la cornée et la dislocation due à un traumatisme à la tête ou aux yeux.

- ▶ La cataracte peut être causée par :
 - le traumatisme chirurgical : elle se développe dans la première année après la chirurgie pour l'implant de lentilles intraoculaires phaques et elle est stable ;
 - la perturbation du métabolisme du cristallin ou au toucher du cristallin par l'implant : elle se développe plus tard et elle est progressive.

Plusieurs études ont rapporté la formation de cataracte après l'implant de lentilles intraoculaires phaques, le risque étant plus élevé pour les implants de chambre postérieure que pour ceux de chambre antérieure.

À 7 ans post-op, Alio et al (8) rapportent une incidence de 3,4% de cataracte avec les implants de chambre antérieure. Pour le nouvel implant de Staar (modèle v4c avec CentralFlow), l'incidence de cataracte est estimée à 1,5% à 7 ans post-op. Il n'existe actuellement aucune donnée au-delà de 7 ans post-op.

- ▶ Troubles de la vision nocturne
Les troubles de la vision nocturne incluent l'éblouissement, les halos et la difficulté de conduire la nuit. Leurs fréquences sont comparables à la chirurgie réfractive et varient de 0 à 8,8% si le diamètre pupillaire en condition scotopique est moindre que le diamètre de la zone optique de la lentille au plan cornéen. ((14) Ophthalmology Expert Consult de Yanoff&Ducker 2014)

- ▶ Dislocation/ Désenclavation
Il y a eu quelques rapports de dislocation de lentille Artisan/Artiflex que ce soit secondaire ou non à un traumatisme oculaire. ((23) Akcay L et al. 2012; (24) Shen et al. Can J Ophthalmol 2014).
Une étude rapporte une incidence de 7.3% de dislocation spontanée des LIOP Artisan. ((25) Titiyal JS et al. 2010)

Il y a au moins 5 cas de dislocation de ICL rapportés dans la littérature suite à un « *blunt* » trauma. ((15) Song et al 2005; (16) Kong et al 2010; (17) Schmitz 2012; (18) Espinosa-Mattar 2012; (19) Moshirfar et al 2014; (20) Takagi 2019)

Kong et al ont rapporté en 2010 une dislocation suite à un trauma occipital survenu à l'obscurité. La pupille étant dilatée lors du trauma, la portion inférieure de la ICL s'est retrouvée dans la chambre antérieure. Suite au repositionnement le patient a retrouvé une acuité visuelle de 6/6.

Dans le cas de Espinosa-Mattar, le patient a nécessité une greffe de cornée après le repositionnement suite à une diminution significative de la densité endothéliale post trauma.

En 2014, Moshirfar et al ont rapporté un cas de dislocation de ICL suite à trauma causé par un coup sur l'œil. La ICL a dû être repositionnée et suite à la guérison, le patient a retrouvé une acuité visuelle normale de 6/6.

Le cas rapporté par Takagi concerne un patient qui a été frappé à l'œil par la main puis par le pied d'un joueur lors de match de futsal (sport de balle). Lors des 2 traumas, la ICL a été délogée puis replacée. Les médecins lui ont recommandé de porter des lunettes de protection pour ses activités sportives.

La revue de la littérature montre donc que, même s'ils sont rarement rapportés dans la littérature, les traumatismes oculaires peuvent entraîner des conséquences graves chez les patients qui ont des ICL même si la majorité des cas ont retrouvé une bonne vision post-repositionnement. De plus, dans les cas rapportés, le suivi post trauma est court et les conséquences à long terme ne sont pas connus. Il est possible que ces patients développent aussi des cataractes dans les années suivants le trauma à cause du risque de contact de la ICL avec le cristallin.

Un contact intermittent entre la ICL et le cristallin peut aussi causer une cataracte à plus ou moins long terme. La « *vault* » idéale, soit la distance entre la ICL et le cristallin doit être entre 250 et 750 microns pour minimiser les risques de complications. ((21) Gimbel 2018)

5.6.5 Antécédents médico-chirurgicaux

À la lumière des résultats de la recherche effectuée concernant la chirurgie réfractive par le Laser dans la correction des troubles réfractifs, on considère que les candidats qui ont fait appel à cette chirurgie doivent faire l'objet d'une analyse minutieuse de leur dossier à la recherche :

- de la réfraction préopératoire ;
- de l'acuité visuelle préopératoire avec et sans correction ;
- du type de chirurgie ;
- de l'évolution des suites opératoires ;
- des anomalies détectées (éventuel reprise du traitement).

L'anamnèse doit aussi rechercher les complications postopératoires et les effets secondaires tels que : diplopie, éblouissements nocturnes, vision de halos, problèmes de vision nocturne, acuité visuelle fluctuante du matin au soir, etc.

5.6.6 Dossier médical

La consultation du dossier médical, incluant le compte-rendu opératoire, sont nécessaires si des anomalies significatives sont détectées.

5.6.7 Recommandations

Le candidat doit répondre à tout moment aux exigences de l'acuité visuelle de loin, quel que soit le type de chirurgie.

Le candidat qui a fait appel à la chirurgie réfractive, quelle qu'elle soit, doit pouvoir répondre à tout moment aux exigences de l'acuité visuelle de loin. Ainsi, il ne doit pas présenter de problème significatif d'instabilité d'acuité visuelle, de sécheresse oculaire modérée ou sévère, d'éblouissement lors de la conduite nocturne ou de vision de halos autour des objets lumineux.

Pour s'en assurer, un formulaire type d'évaluation postopératoire devrait être remis au candidat afin qu'il soit complété par son ophtalmologiste. (Voir l'annexe « *Rapport complémentaire à la suite d'une correction de la vue par chirurgie* »)

Nous distinguons deux catégories de candidats ayant subi une chirurgie réfractive :

Groupe I : Candidat avec erreur réfractive préopératoire de moins de 6 dioptries

Le candidat ayant subi une chirurgie au PRK, LASIK ou SMILE/ReLEx devra attendre un **minimum de 3 mois** avant de poser sa candidature à l'ENPQ.

Groupe II : Candidat avec erreur réfractive préopératoire de 6 dioptries et plus

Le candidat ayant subi une chirurgie au PRK, LASIK ou SMILE/ReLEx devra attendre un **minimum de 6 mois** avant de poser sa candidature à l'ENPQ

6 ARTICLE FINAL

Les présentes normes sont applicables à compter du **1^{er} janvier 2012** sauf exception pour la section 5.6 dont les normes sont applicables à compter du **1^{er} avril 2021**.

Le candidat qui est déjà inscrit sur la liste de classement du programme de formation initiale en patrouille-gendarmerie ou l'étudiant qui a déjà été admis au programme de techniques policières d'un établissement d'enseignement collégial se verra appliquer les normes visuelles antérieures si elles lui sont plus favorables. Le cas échéant, le candidat sera informé que cette mesure transitoire n'a pas pour effet de lier un corps de police du Québec dans le cadre des exigences médicales qui sont requises dans un processus d'embauche à la fonction policière.

7 RÉFÉRENCES POUR SECTION 5.6

- 1- YUKSEL N ET AL. LONG TERM RESULTS OF EPI-LASIK AND LASEK FOR MYOPIA. CONTACT LENS & ANT EYE; 37:132-135. 2013
- 2- TANERI S ET AL. EVOLUTION, TECHNIQUES, CLINICAL OUTCOMES, AND PATHOPHYSIOLOGY OF LASEK: REVIEW OF THE LITERATURE. SURV OPHTHALMOL; 49:576-602. 2004
- 3- LEE HK ET AL. EPITHELIAL HEALING AND CLINICAL OUTCOMES IN EXCIMER LASER PHOTOREFRACTIVE SURGERY FOLLOWING THREE EPITHELIAL REMOVAL TECHNIQUES: MECHANICAL, ALCOHOL, AND EXCIMER LASER. AM J OPHTHALMOL; 139:56-63. 2005
- 4- ADID-MOGHADDAM ET AL. EFFICACY AND SAFETY OF TRANSEPITHELIAL PHOTOREFRACTIVE KERATECTOMY. J CATARACT REFRACT SURG; 44:1267-1279. 2018.
- 5- ZAREI-GHANA VATI S ET AL. COMPARISON OF MECHANICAL DEBRIDMENT AND TRANS-EPITHELIAL MYOPIC PHOTOREFRACTIVE KERATECTOMY: A CONTRALATERAL EYE STUDY. J CURRENT OPHTHALMOL; 31:135-141. 2019.
- 6- KRUGER RR ET AL. A REVIEW OF SMALL INCISION LENTICULE EXTRACTION COMPLICATIONS. CURR OPIN OPHTHALMOL 29(4): 292-298. 2018
- 7- AZAR DT. LIVRE REFRACTIVE SURGERY. SECOND EDITION. MOSBY/ELSEVIER. AZA. P 147-237. 2007
- 8- ALIO JL & AZAR DT. LIVRE MANAGEMENT OF COMPLICATIONS IN REFRACTIVE SURGERY. SPRINGER. SECOND EDITION. P. 23-132. 2018
- 9- NAGY ZZ ET AL. CLINICAL AND MORPHOLOGICAL RESPONSE TO UV-B IRRADIATION AFTER EXCIMER LASER PHOTOREFRACTIVE KERATECTOMY. SURV OPHTHALMO 42 SUPP 1 : S64-S76. 1997
- 10- HASHMANI S ET AL. COMPARISON OF VISUAL ACUITY, REFRACTIVE OUTCOMES, AND SATISFACTION BETWEEN LASIK PERFORMED WITH A MICROKERATOME AND A FEMTO LASER. CLINICAL OPHTHALMOL 11:1009-1014. 2017
- 11- NADARAJA H ET AL. WILL SMILE BECOME THE NEW BENCHMARK OF CORNEAL LASER REFRACTIVE SURGERY ?. ASIA-PACIFIC J OPHTHALMOL; 8(5): 351-354. 2019
- 12- WEN D ET AL. POSTOPERATIVE EFFICACY, PREDICTABILITY, SAFETY, AND VISUAL QUALITY OF LASER CORNEAL REFRACTIVE SURGERY: A NETWORK META-ANALYSIS. AM J OPHTHALMOL; 178: 65-78. 2017
- 13- KLINGER KN ET AL. CORNEAL ENDOTHELIAL CELL CHANGES 5 YEARS AFTER LASER IN SITU KERATOMILEUSIS: FEMTOSECOND LASER VERSUS MECHANICAL MICROKERATOME. J CATARACT REFRACT SURG; 38(12): 2125-2131. 2012

- 14- YANOFF M & DUKER JS. LIVRE OPHTHALMOLOGY EXPERT CONSULT, PART 3: LASIK & PHAKIC INTRAOCULAR LENSES. ELSEVIER/SAUNDERS. FOURTH EDITION. 2014
- 15- SONG JS ET AL. PUPILLARY CAPTURE OF IMPLANTABLE COLLAMER LENS AFTER BLUNT TRAUMA. J CATARACT REFRACT SURG; 31(9): 1831-1833. 2005
- 16- KONG J ET AL. IMPLANTABLE COLLAMER LENS DISLOCATION. 117(2) : 399. 2010
- 17- SCHMITZ JW ET AL. DELAYED PRESENTATION OF TRAUMATIC DISLOCATION OF A VISIAN IMPLANTABLE COLLAMER LENS. J REFRACT SUR; 28(5):365-367. 2012;
- 18- ESPINOSA-MATTAR Z ET AL. DSAEK FOR IMPLANTABLE COLLAMER LENS DISLOCATION AND CORNEAL DECOMPENSATION 6 YEARS AFTER IMPLANTATION. OPHTHALMIC SURG LASERS IMAGING. 43:E68-72. 2012;
- 19- MOSHIRFAR M ET AL. TRAUMATIC DISLOCATION OF IMPLANTED COLLAMER PHAKIC LENS : A CASE REPORT AND REVIEW OF THE LITERATURE. OPEN OPHTHALMOL J; 8:24-26. 2014
- 20- TAKAGI Y ET AL. RECURRENT PROLAPSE OF TORIC IMPLANTABLE COLLAMER LENS AFTER BLUNT OCULAR TRAUMA UNDER MESOPIC CONDITIONS. CLIN CASE REPORTS; 7: 626-629. 2019
- 21- GIMBEL HV ET AL. INCIDENCE OF IMPLANTABLE COLLAMER LENS-INDUCED CATARACT. CAN J OPHTHALMOL; 53(5): 518-522. 2018
- 22- ZHANG ET AL. ANALYSIS OF INTRAOCULAR POSITIONS OF POSTERIOR IMPLANTABLE COLLAMER LENS BY FULL-SCAL ULTRASOUND BIOMICROSCOPY. BMC OPHTHALMOLOGY; 18:114-124. 2018
- 23- RÉFÉRENCE AKCAY L ET AL. PHAKIC ANTERIOR CHAMBER LENSES IN VERY HIGH MYOPIA: AN 18-MONTH FOLLOW-UP. CLIN EXP OPHTHALMOL; 40:275-281. 2012
- 24- SHEN ET AL. LATE SPONTANEOUS DISLOCATION OF A SILICONE IRIS-CLAW PHAKIC INTRAOCULAR LENS. CAN J OPHTHALMOL; 49(4): E93-E94.

Ce document est la propriété exclusive de l'École nationale de police du Québec, lequel a été rédigé et révisé par les personnes ci-après : Dr Albert Benhaim, Dr Élie Khoury, Dr Mitchell Pantel, Dr Francine Boilard, Dr Avi Wallerstein, Dr Carl Giasson, Dr François Picher, Dr Elisabeth Louise Gariépy, Dr Michel Pop et Dr André Tremblay, Dre Nadia Marie Quesnel, optométriste

L'École nationale de police du Québec reconnaît le soutien de la Sûreté du Québec et du Service de police de la Ville de Montréal pour la mise à jour des présentes normes.

ÉVALUATION MÉDICALE POSTOPÉRATOIRE (APPENDICE 1)

Ablation de surface (KPR ou PRK et ses variantes)
KÉRATOMILEUSIE IN SITU AU LASER (LASIK ou FEMTO- LASIK)
SMILE (Small Incision Lenticule Extraction)
ou ReLEx (Refractive Lenticule Extraction)

Nom : _____

Prénom : _____ Date de naissance : _____

Adresse : _____

Ville : _____ Code postal : _____

Date de chirurgie : _____

Préciser la technique : PRK Trans-PRK LASIK Femto-LASIK SMILE ou ReLEx

ACUITÉ NON CORRIGÉE :

- Données préopératoires **en équivalent sphérique** (veuillez cocher)

OD moins de 6 dioptries plus de 6 dioptries

OS moins de 6 dioptries plus de 6 dioptries

- 3 mois postopératoire (date de l'examen : _____)

OD _____

OS _____

OU _____

- 6 mois ou 1 an postopératoire (date de l'examen : _____)

OD _____

OS _____

OU _____

- | | | |
|---|------------------------------|------------------------------|
| ◇ Y a-t-il des problèmes de halo ou d'éblouissement ? | Oui <input type="checkbox"/> | Non <input type="checkbox"/> |
| ◇ Y a-t-il des problèmes de vision nocturne ? | Oui <input type="checkbox"/> | Non <input type="checkbox"/> |
| ◇ Y a-t-il des variations diurnes de la vision ? | Oui <input type="checkbox"/> | Non <input type="checkbox"/> |
| ◇ Y a-t-il de la sécheresse oculaire modérée à sévère ? | Oui <input type="checkbox"/> | Non <input type="checkbox"/> |
| ◇ Des médicaments oculaires sont-ils utilisés régulièrement ? | Oui <input type="checkbox"/> | Non <input type="checkbox"/> |
| ◇ Note-t-on la présence d'une opacité cornéenne ou grisaille (« haze ») ? | Oui <input type="checkbox"/> | Non <input type="checkbox"/> |
| ◇ Y a-t-il une perte subjective de la sensibilité au contraste ? | Oui <input type="checkbox"/> | Non <input type="checkbox"/> |

Signature de l'ophtalmologiste traitant : _____

Date jj/mm/aaaa : _____ Téléphone : (____) _____

ÉVALUATION MÉDICALE POSTOPÉRATOIRE (APPENDICE 2)

LENTILLES INTRAOCULAIRES PHAQUES (LIOP)

Nom : _____

Prénom : _____ Date de naissance : _____

Adresse : _____

Ville : _____ Code postal : _____

Date de chirurgie : _____

ACUITÉ VISUELLE NON CORRIGÉE et pression intraoculaire :

Lentilles intraoculaires phaques de chambre antérieure (*Artisan-Artiflex*)

• 3 ou 6 ou 12 mois après l'implant de LIOP *Artisan-Artiflex* et date de l'examen : _____

OD _____ Pression intraoculaire : _____

OS _____ Pression intraoculaire : _____

OU _____

Lentilles intraoculaires phaques de chambre postérieure (*VISIAN STAAR ICL*)

Préciser le modèle et la puissance de la LIO implantée :

OD : _____ **OS :** _____

• 12 mois après l'implant de LIOP *VISIAN STAAR ICL* et date de l'examen : _____

OD _____ Pression intraoculaire : _____

OS _____ Pression intraoculaire : _____

OU _____

Dernière mesure de la « vault » et date de la mesure :

Résultat OD/OS : _____ / _____ **microns** Date jj/mm/aaaa : _____

- | | | |
|---|------------------------------|------------------------------|
| ◇ Y a-t-il des problèmes de halo ou d'éblouissement ? | Oui <input type="checkbox"/> | Non <input type="checkbox"/> |
| ◇ Y a-t-il des problèmes de vision nocturne ? | Oui <input type="checkbox"/> | Non <input type="checkbox"/> |
| ◇ Y a-t-il de la sécheresse oculaire ? | Oui <input type="checkbox"/> | Non <input type="checkbox"/> |
| ◇ Des médicaments oculaires sont-ils utilisés ? | Oui <input type="checkbox"/> | Non <input type="checkbox"/> |
| ◇ Note-t-on la présence de pigments ou dépôts significatifs sur les LIO ? | Oui <input type="checkbox"/> | Non <input type="checkbox"/> |
| ◇ Y a-t-il une perte de la sensibilité au contraste ? | Oui <input type="checkbox"/> | Non <input type="checkbox"/> |

Signature de l'ophtalmologiste traitant : _____

Date jj/mm/aaaa : _____ Téléphone : (____) _____

POSTOPERATIVE MEDICAL EXAMINATION (APPENDIX 1)

SURFACE ABLATION (PRK or similar techniques) LASER ASSISTED IN SITU KERATOMILEUSIS (LASIK or FEMTO-LASIK) SMILE (Small Incision Lenticule Extraction) or ReLEx (Refractive Lenticule Extraction)

Last Name: _____

First Name: _____ Birth date: _____

Address: _____

City: _____ Postal Code: _____

Date of the surgery: _____

Specify the technique: PRK Trans-PRK LASIK Femto-LASIK SMILE or ReLEx

UNCORRECTED VISUAL ACUITY:

- Preoperative information in **spherical equivalent** (please check)

OD less than 6.00 diopters more than 6.00 diopters

OS less than 6.00 diopters more than 6.00 diopters

- 3 months postoperative (exam date: _____)

OD _____

OS _____

OU _____

- 6 months or 1 year postoperative (exam date: _____)

OD _____

OS _____

OU _____

- | | | |
|---|------------------------------|-----------------------------|
| ◇ Are there any halo or glare problems? | Yes <input type="checkbox"/> | No <input type="checkbox"/> |
| ◇ Are there any problems seeing at night (night blindness)? | Yes <input type="checkbox"/> | No <input type="checkbox"/> |
| ◇ Are there any diurnal variations in vision? | Yes <input type="checkbox"/> | No <input type="checkbox"/> |
| ◇ Is there moderate to severe dry eyes? | Yes <input type="checkbox"/> | No <input type="checkbox"/> |
| ◇ Is there regular use of eye medication? | Yes <input type="checkbox"/> | No <input type="checkbox"/> |
| ◇ Is there any corneal opacity or haze? | Yes <input type="checkbox"/> | No <input type="checkbox"/> |
| ◇ Is there a subjective loss of contrast sensitivity? | Yes <input type="checkbox"/> | No <input type="checkbox"/> |

Signature of the consulting ophthalmologist: _____

Date dd/mm/yyyy: _____ Telephone: (____) _____

POSTOPERATIVE MEDICAL EXAMINATION (APPENDIX 2)

PHAKIC INTRAOCULAR LENS IMPLANT (PIOL)

Last Name: _____

First Name: _____ Birth date: _____

Address: _____

City: _____ Postal Code: _____

Date of the surgery: _____

UNCORRECTED VISUAL ACUITY and intraocular pressure

Phakic intraocular lens implant in the anterior chamber (*Artisan – Artiflex*)

- 3 or 6 or 12 months after implantation of the *Artisan-Artiflex* IOL & exam date: _____
OD _____ Intraocular pressure: _____
OS _____ Intraocular pressure: _____
OU _____

Phakic intraocular lens implant in the posterior chamber (*VISIAN STAAR ICL*)

Specify the model and refractive power of the implanted PIOL:

OD : _____ **OS :** _____

- 12 months after implantation of the *VISIAN STAAR ICL* IOL & exam date: _____
OD _____ Intraocular pressure: _____
OS _____ Intraocular pressure: _____
OU _____

Last **vault** measurement & date of measure:

Result OD/OS: _____ / _____ **microns** Date dd/mm/yyyy: _____

- | | | |
|--|------------------------------|-----------------------------|
| ◇ Are there any halo or glare problems? | Yes <input type="checkbox"/> | No <input type="checkbox"/> |
| ◇ Are there any problems seeing at night (night blindness)? | Yes <input type="checkbox"/> | No <input type="checkbox"/> |
| ◇ Is there moderate to severe dry eyes? | Yes <input type="checkbox"/> | No <input type="checkbox"/> |
| ◇ Is there regular use of eye medication? | Yes <input type="checkbox"/> | No <input type="checkbox"/> |
| ◇ Are there any significant pigments or deposits on the IOL? | Yes <input type="checkbox"/> | No <input type="checkbox"/> |
| ◇ Is there a loss of contrast sensitivity? | Yes <input type="checkbox"/> | No <input type="checkbox"/> |

Signature of the consulting ophthalmologist: _____

Date dd/mm/yyyy: _____ Telephone: (____) _____